Guía EXARMED®

Para el Examen de Aspirantes a Residencias Médicas

QUINTA EDICIÓN

Editor en Jefe

Carlos Joaquín González-Quesada, M.D.

Editora asociada

Dra. Tamar Alkon Meadows

Intersistemas Editores

5

Scanned by CamScanner

Carlos Joaquín González-Quesada, MD
Clinical Fellow in Medicine and Global Health
Brigham and Women's Hospital
Harvard Medical School
[1.1 a 1.3, 1.12, 1.13, 1.25; 2.1, 2.15; 4.12, 4.14, 4.15; 5.5, 5.7, 5.10 a 5.12; 6.1; 8.1, 8.5, 8.6; 9.2, 9.3; 12.10, 12.13; 13.3, 13.6, 13.10, 13.17; 15.1 a 15.10; 17.3, 17.7, 17.12, 17.26; 18.21; 20.18; 21.1; 22.1 a 22.20; V.1 a V.14]

Dr. Pablo César González Sánchez
Residente de Dermatología
Hospital General Manuel Gea González
[12.9]

Dr. Flavio Adrián Grimaldo Gómez
Médico investigador, departamento de Reumatología
Instituto Nacional de Cardiología Ignacio Chávez
[8.2]

Dr. Luis Alberto Guerra Zepeda
Residente de Urología
Centro Médico Nacional 20 de Noviembre, ISSSTE
[14.6, 14.10, 14.11]

Dr. Héctor Guerrero Centeno
Residente de Nefrología
Instituto Nacional de Cardiología Ignacio Chávez
[3.6, 3.11]

Dr. Fernando Carlos Guillén Ortega
Residente de Neumología adultos
Instituto Nacional de Enfermedades Respiratorias
[2.13]

Dr. José Alfonso Gutiérrez Frusch
Residente de Ginecología y Obstetricia
Hospital Ángeles Lomas
[17.4]

Dra. Daniela Gutiérrez Mendoza
Residente de Dermatología
Hospital General Manuel Gea González
[12.9, 12.14]

Dra. Gabriela María Guzmán Melgar
Residente de Reumatología
Hospital General de México
[8.10]

Dr. Pablo José Guzmán Salas
Residente de Oftalmología
IOF Conde de Valenciana
[10.4]

Dra. Denisse Niza Benardete Harari
Residente de Ginecología y Obstetricia
Centro Médico ABC
[17.21, 17.25]

Dr. Luis Felipe Hermida Galindo
Jefe de la Clínica de Pie y Tobillo
Hospital Germán Díaz Lombardo, México, D.F.
Ortopedista adscrito, Centro Médico ABC, México
[16.8]

Dr. Jesús Heliodoro Hermosillo Rodríguez
Geriatrics and Cardiovascular Sciences
Section Research Intern
Baylor College of Medicine. Houston, Texas, USA
[19.1 a 19.16]

Dra. Claudia Berenice Hernández Cuevas
Especialista en Medicina Interna y Reumatología
Hospital General de México
[8.3]

Dr. Daniel Hernández Gordillo
Residente de Neumología adultos
Instituto Nacional de Enfermedades Respiratorias
[2.6]

Dra. Lizandra Hernández Roque
Médico adscrito al servicio de Reumatología
Hospital General de México
[8.3]

Dra. Gabriela Huerta Sil
Reumatóloga
Hospital General de México
[8.4, 8.5]

Dra. María Guadalupe Hugues García
Residente de Ginecología y Obstetricia
Centro Médico ABC
[17.5]

Dra. Karen Rubí Ignorosa Arellano
Residente de Pediatría
Instituto Nacional de Pediatría
[18.2, 18.10]

Dr. Jon Mikel Iñárritu Castro
Residente de Urología
Hospital General Regional No. 36, IMSS
[14.5, 18.16]

Dr. Pedro Antonio Iturbide Siles
Ortopedista. Centro Médico ABC, UNAM
Sports Medicine *Fellow*. Chicago Center for Athletic Medicine
[16.5]

Dra. Angélica Juárez López
Residente de Medicina Interna
Hospital General Manuel Gea González
[5.8]

Dra. Jasbeth Ledesma Gil
Residente de la subespecialidad en Glaucoma
IOF Conde de Valenciana
[10.10]

Dra. Cynthia Idalí Legorreta Chew
Jefe de residentes de Cirugía General
Hospital Central Norte de Pemex
[13.1, 13.5, 13.11]

Dra. Ángela Marisol León Gastélum
Médico Intensivista Pediatra. Adscrita a Terapia Intensiva Pediátrica, Centro Médico ABC
[18.14]

Scanned by CamScanner

Ortopedia

Sección 16

1. Imágenes diagnósticas en Ortopedia 1077
2. Infecciones en Ortopedia 1081
3. Tumores en Ortopedia 1086
4. Ortopedia pediátrica 1110
5. Medicina del deporte 1120
6. Fracturas y luxaciones en adultos 1128
7. Patología de la mano 1143
8. Patología común del pie 1152
9. Columna 1156

Scanned by CamScanner

5. Medicina del deporte

HOMBRO

El hombro es la articulación más proximal del miembro superior. Cuenta con tres articulaciones falsas y tres articulaciones verdaderas: gleno-humeral o escápulo-humeral, acromio-clavicular y esterno-clavicular; en conjunto dichas articulaciones logran arcos de movilidad prácticamente en todos los ejes. Dentro de las articulaciones falsas está la subacromial, que es un espacio físico formado en su parte superior ("techo") por la superficie inferior del acromion proveniente de la espina de la escápula, y en su porción inferior por los músculos del manguito rotador (supraespinoso, infraespinoso, redondo menor y subescapular) que son los encargados de realizar la mayor parte de los arcos de movilidad del hombro. Por debajo del acromion se encuentra la bursa subacromial que tiene como función limitar el roce de los tendones con el hueso (Figura 16.5.1)

SÍNDROME DE PINZAMIENTO SUBACROMIAL

El síndrome de pinzamiento subacromial fue acuñado por Charles Neer en 1972, y agrupa una serie de fenómenos que generan dolor como resultado del pinzamiento del mango rotador cuando se desliza por debajo del acromion. Cuando el pinzamiento no se trata a tiempo puede ocasionar desgarros parciales o totales del mango rotador.

Etiología y fisiopatogenia

Su origen es multifactorial e incluye desde la inflamación de la bursa hasta las roturas de espesor total de los tendones del manguito rotador. Otras causas son la presencia de osteofitos en el acromion, la alteración mecánica de la articulación y las lesiones traumáticas.

Existen distintas teorías que explican la fisiopatología del síndrome de compresión subacromial. En el caso de las roturas postraumáticas se presenta desinserción de las fibras tendinosas secundarias a un traumatismo que ocasiona fuerzas de carga contrarias a las toleradas por los tendones.

Se presentan con mayor frecuencia entre la 2ª y 5ª décadas de la vida en personas con mayor actividad física; por lo general no hay degeneración en los tejidos ni osteofitos que disminuyan el espacio entre dichas estructuras. La compresión subacromial y las roturas degenerativas se observan más a menudo en pacientes de edad avanzada, con cambios inflamatorios crónicos en los tendones, alteraciones vasculares y presencia de osteofitos, así como hipertrofia en las bursas.

Clasificación

Se describen tres estados del pinzamiento subacromial, reportados por Neer:

- Estado 1: inflamación y edema del mango rotador. Común en pacientes menores de 25 años de edad y de naturaleza reversible
- Estado 2: ocurre en pacientes entre los 30 y 40 años de edad; existe mayor inflamación y fricción de los tendones en el espacio subacromial. Puede haber tendinosis y tejido cicatrizal
- Estado 3: afecta a pacientes mayores que ya tienen desgarro parcial o total del mango rotador por perpetuación de los fenómenos inflamatorios y mecánicos descritos. Aparecen osteofitos acromiales que son irreversibles y disminución del espacio

Cuadro clínico y diagnóstico

Los pacientes se quejan de dolor difuso en el hombro (que puede irradiarse al cuello o a la superficie anterior del brazo), disminución o pérdida de arcos de movilidad y limitación importante en sus actividades, sobre todo de movimientos por encima de la cabeza (abducción con rotación externa). El diagnóstico es clínico y existen varias pruebas que permiten hacer una valoración adecuada como son las maniobras de Neer y Hawkins (Figura 16.5.2).

El diagnóstico diferencial debe realizarse con otras lesiones alrededor del hombro como inestabilidad, osteoartritis, desgarros musculares o tendinosos y alteraciones en la columna vertebral, en especial cervical.

La artrorresonancia magnética nuclear con gadolinio es el estudio más sensible y específico para el diagnóstico, sin embargo pueden de ser de mucha utilidad

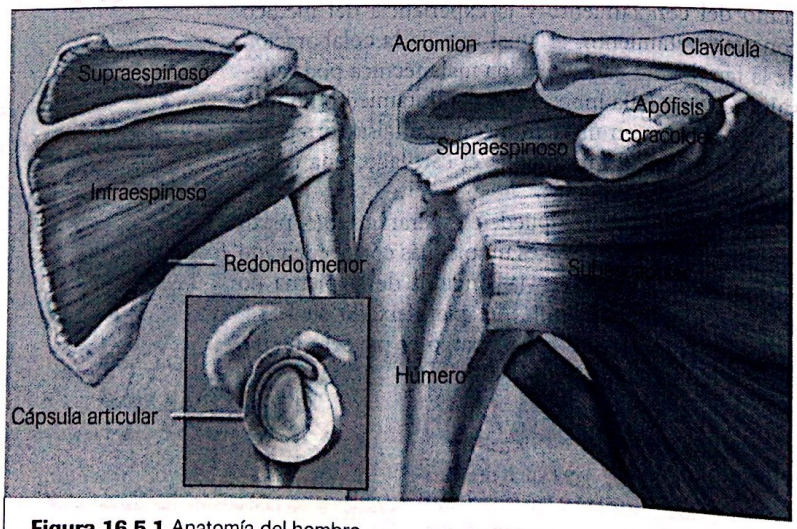

Figura 16.5.1 Anatomía del hombro.

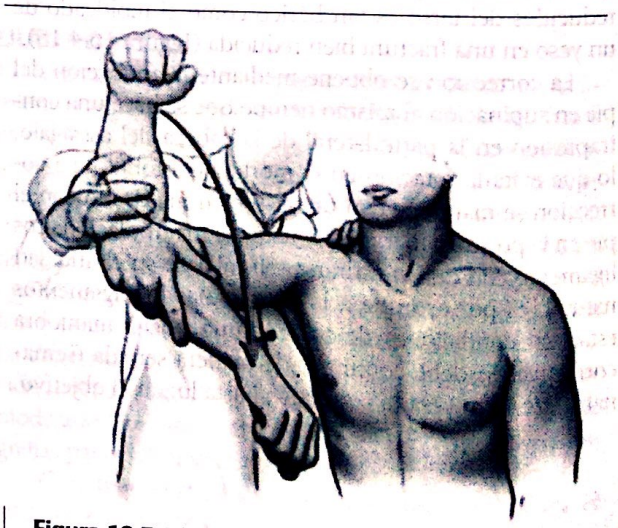

Figura 16.5.2 Maniobra de Hawkins para pinzamiento subacromial.

Scanned by CamScanner

la RMN, el ultrasonido y en ocasiones se pueden observar cambios sugestivos en las radiografías simples.

Tratamiento

El tratamiento está encaminado a disminuir el dolor, recuperar los arcos de movilidad y eliminar las causas de la compresión o rotura mediante medidas analgésicas y antiinflamatorias, terapia física y, de ser neceario, realizar reparación quirúrgica de los tendones y la resección tanto de la bursa como de los osteofitos. El tratamiento quirúrgico puede ser a cielo abierto o por técnica artroscópica.

CAPSULITIS ADHESIVA

La capsulitis adhesiva, también conocida como hombro congelado, es una entidad patológica en la que se presentan cambios inflamatorios crónicos en la cápsula articular de la articulación del hombro que generan limitación de los arcos de movilidad. Aunque es una afección que se autolimita entre 12 y 18 meses, 10% de los pacientes puede continuar con ésta.

Etiología y epidemilogía

Aunque es de origen idiopático, se divide en dos: primaria y secundaria. La primera se presenta sin antecedentes y se divide en tres fases; y la segunda suele seguir al sobreuso de la articulación o algún traumatismo específico.

Se presenta en cerca de 2% de la población entre los 40 y 70 años de edad, y las mujeres son las más afectadas. Los factores de riesgo incluyen diabetes mellitus, hipotiroidismo, hernias de discos cervicales, lesiones del mango rotador, lesiones intratorácicas y traumatismos.

Cuadro clínico y diagnóstico

Las manifestaciones características son disminución o pérdida del movimiento del hombro con dolor difuso y profundo, y en ocasiones crepitación. Es importante diferenciar la limitación de los arcos de movilidad causados por el dolor del paciente, y un verdadero hombro congelado, en el que en etapas severas el paciente pierde el balanceo normal del brazo cuando camina. Existen un sinnúmero de pruebas para valorar los arcos de movilidad del hombro; se recomienda al lector remitirse a bibliografía más especializada para este tema.

El diagnóstico de la capsulitis adhesiva es clínico en su totalidad, y en el contexto de un paciente con disminución o pérdida de la movilidad del hombro deben tenerse en cuenta las siguientes afecciones como diagnósticos diferenciales o concomitantes: artrosis acromioclavicular, tendinitis del bíceps, artrosis glenohumeral, tumores, síndrome de compresión subacromial, lesiones del mango rotador, enfermedades de disco cervical, además de afecciones autoinmunitarias.

En cuanto a los auxiliares diagnósticos, puede ser necesario solicitar pruebas de laboratorio en busca de enfermedades metabólicas o autoinmunitarias en estos pacientes. El estándar de oro para diagnósticar una capsulitis adhesiva es la visión directa, mediante artroscopia, que no siempre es necesaria. Se puede solicitar una resonancia magnética de hombro en busca de engrosamiento de la cápsula articular y otras lesiones intraarticulares.

Tratamiento y pronóstico

El tratamiento puede incluir desde terapia física y antinflamatorios no esteroideos, corticoesteroides sistémicos o locales, manipulación bajo anestesia regional o general, hasta la liberación quirúrgica de la cápsula articular. A pesar de la naturaleza autolimitada de la afección, es importante advertirle al paciente que la recuperación completa puede no lograrse o darse en un periodo prolongado (meses o años).

LUXACIÓN E INESTABLIDAD GLENOHUMERAL

La articulación glenohumeral es una de las de mayor movilidad en el organismo. Es una articulación de tipo enartrosis, por lo tanto depende de estabilizadores estáticos y dinámicos. Los primeros están conformados por la anatomía propia del hombro, los ligamentos y la cápsula articular; y los segundos por los músculos alrededor del hombro.

Se expondrán primero los puntos importantes de la luxación glenohumeral traumática (luxación de hombro) y a continuación su consecuencia: la inestabilidad glenohumeral.

Luxación glenohumeral

La luxación de hombro representa una urgencia en Ortopedia.

La articulación glenohumeral es la articulación con mayores tasas de luxación de todo el cuerpo. Una luxación de hombro representa una de las pocas urgencias en Ortopedia y requiere reducción lo antes posible mediante maniobras específicas.

Las luxaciones se clasifican según la dirección del desplazamiento de la cabeza humeral y su posición con respecto al glenoides; la luxación anterior representa casi 90% de todas las luxaciones de hombro. Esta afección se presenta en dos grupos de edad: pacientes jóvenes que sufren un traumatismo de alta energía y ancianos con mecanismos de baja energía.

En los casos más frecuentes, las luxaciones glenohumerales anteriores, los pacientes acuden a urgencias por sufrir un traumatismo con el hombro en abducción y rotación externa. La fuerza del traumatismo supera a los estabilizadores estáticos y dinámicos, y la cabeza humeral pierde relación con el glenoides, ubicándose anterior a éste. Los pacientes se presentan con el hombro en aducción y flexión del codo, sujetando el brazo con el miembro superior sano. Un signo característico de la luxación anterior es la deformidad, con evidente hundimiento en la región lateral de deltoides que se conoce como el signo de charretera (Figura 16.5.3).

En una luxación no es posible valorar los arcos de movilidad del hombro, pero sí es importante determinar si el paciente tiene la sensibilidad conservada en el dermatoma C5 que corresponde al nervio axilar.

Dado que se trata de una urgencia, la luxación debe reducirse mediante maniobras especiales, ya sea con el paciente dormido o despierto. Es importante tomar radiografías AP, escápula en Y y, en los casos que se pueda, una proyección axilar para determinar la dirección y descartar fracturas.

Una vez reducida la luxación, el paciente debe inmovilizarse con cabestrillo o inmovilizador universal y remitirse a valoración y consulta externa para continuar el tratamiento. Los pacientes jóvenes tienen un riesgo de 90% de recurrencia y los ancianos de 10%; según estos índices de recurrencia se debe planear un tratamiento a futuro.

Inestabilidad glenohumeral

La inestabilidad es una afección frecuente y se clasifica principalmente en dos grupos:

- Inestabilidad traumática: es de origen agudo; la mayoría de las veces es unilateral aunque puede ocurrir en ambos hombros. Se presenta después de un traumatismo

Scanned by CamScanner

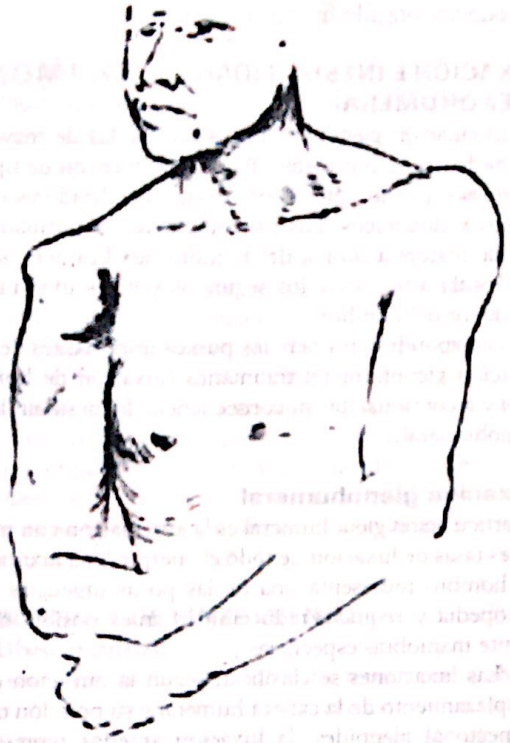

Figura 16.5.3 Signo de charretera en una luxación glenohumeral anterior.

de la cabeza humeral que puede ser anterior (anterior-inferior, anterior; la más común), inferior o posterior. Conlleva a distensión ligamentaria y capsular

- Inestabilidad atraumática: consiste en mayor movilidad de traslación entre la cabeza del húmero y la glenoides con repetidas subluxaciones. Por lo regular se presenta en pacientes con hiperlaxitud por patología asociada y por nivel de actividad física

Cuadro clínico

Por lo general los pacientes se presentan (en el caso de la atraumática o en inestabilidad crónica) con dolor anterior en el hombro, limitación o dolor con la rotación externa en abducción de miembro torácico, y compensación de la movilidad del hombro con la articulación escapulotorácica.

Diagnóstico

Para estudios de seguimiento e identificación de estructuras lesionadas (labrum, ligamentos glenohumerales, cartílago articular, mango rotador, etc.) es de mayor utilidad la resonancia magnética.

TRATAMIENTO

El tratamiento puede ser conservador, que consiste en disminuir el dolor y mejorar el funcionamiento articular a base de mediacamentos, terapia física enfocada a fortalecimiento y balance muscular.

El tratamiento quirúrgico está indicado cuando el régimen conservador no resulta y se basa en los aspectos generales del paciente, los índices de recurrencia y las estructuras lesionadas; consiste en restablecer la anatomía, incluidos estabilizadores estáticos y dinámicos, mediante artroscopia y reparaciones capsulares, ligamentarias y labrales.

CODO

EPICONDILITIS Y EPITROCLEITIS

Tendinosis de origen de la masa común –extensora y supinadora–, principalmente del músculo extensor radial corto del carpo en el caso de la epicondilitis (codo de tenista); y de la masa flexora y pronadora (músculos pronador redondo, palmar mayor, flexor superficial de los dedos y cubital anterior) en el caso de la epitrocleitis (codo de golfista).

Afecta a 1 a 3% de los adultos y suele aparecer en la 4ª y 5ª decádas de la vida, 75% de los casos en el brazo dominante. No hay diferencia entre géneros (Figura 16.5.4).

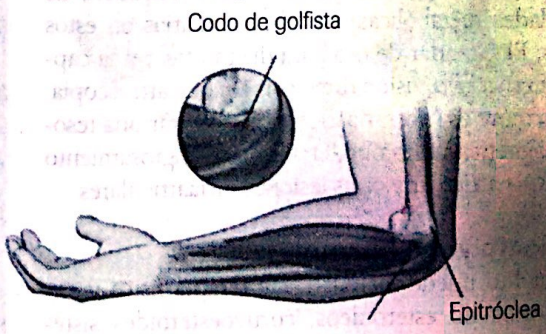

Figura 16.5.4 Codo de tenista (epicondilitis) y codo de golfista (epictrocleitis).

Scanned by CamScanner

Etiología y fisiopatogenia

La etiología es multifactorial; el sobreuso y las actividades repetitivas pueden generar estos síntomas. La fisiopatología consiste en microtraumas que generan microlesiones, proliferación vascular anormal (hiperplasia angiofibroblástica) y una degeneración hialina focal en el origen de las masas extensora-supinadora y flexora-extensora, lo que genera un tejido friable, grisáceo y con edema.

Los factores de riesgo incluyen aquellas actividades repetitivas que involucren la pronosupinación. Las actividades asociadas a menudo con la epicondilitis son aquellas realizadas por carniceros, plomeros, pintores, albañiles, mecánicos, peones, tejedores y deportes con raqueta. Para la epitrocleitis las actividades asociadas son albañilería, carpintería, mecanografía, producción textil, golf, remo, picheo en beisbol y el saque en tenis.

Cuadro clínico

Se caracteriza por un dolor localizado sobre el epicóndilo o la epitróclea (según sea el caso) que puede irradiar hacia el antebrazo. Por lo general el paciente refiere actividades repetitivas o de sobreuso tanto laborales como recreativas.

En la epicondilitis el dolor se localiza 5 mm distal y anterior en relación con el centro del epicóndilo; se exacerba en movimientos de extensión y supinación forzados. La maniobra de Cozen es positiva (con el codo flexionado a 90° el paciente realiza extensión de la muñeca contra resistencia y esto genera el dolor) al igual que la maniobra de Mills (con el codo flexionado a 90° se hace flexión de dedos y muñeca y antebrazo en prono el paciente realiza extensión del codo y hay dolor sobre el epicóndilo). En la epitrocleitis el dolor se localiza distal y lateral a la epitróclea y se exacerba con la flexión y la pronación forzadas, así como con la maniobra de Cozen invertida (flexión y pronación de muñeca contra resistencia).

Diagnóstico

Éste es clínico; en general las radiografías son normales (en ocasiones se pueden observar sitios de calcificación alrededor del origen muscular) y de mayor utilidad para descartar otras afecciones. Los diagnósticos diferenciales para la epicondilitis incluyen osteocondritis disecante del capitelum, artrosis del compartimento lateral del codo, inestabilidad en varo (ligamento colateral lateral), patología cervical con radiculopatía, cuerpos libres intraarticulares y síndrome del túnel radial (nervio interóseo posterior), en tanto que para la epitrocleitis son la inestabilidad de codo (ligamento colateral medial) y el atrapamiento del nervio cubital.

Tratamiento

La mayoría de los casos se resuelve con manejo conservador. El objetivo es el alivio del dolor como una primera etapa para permitir el inicio de una segunda etapa de tratamiento mediante fisioterapia. Al inicio se indica reposo (evitar la actividad desencadenante; se prefiere no inmovilizar para que no se presente una atrofia por desuso y hacer más fácil la fisioterapia), hielo local y algún antiinflamatorio por vía oral durante 10 a 14 días. Los pacientes que no muestren alivio de los síntomas requerirán repetir dicho tratamiento y si tampoco presentan mejoría se pude realizar una infiltración con corticoesteroides. La fisioterapia puede incluir ultrasonido y electroterapia.

El manejo quirúrgico está indicado cuando la sintomatología sea incapacitante o después de un mínimo de 6 a 12 meses de una adecuado tratamiento conservador sin mejoría y de haber excluido los diagnósticos diferenciales.

Otros tratamientos descritos son la aplicación local de toxina botulínica (para producir una parálisis parcial de la masa extensora), el uso de ortesis (banda proximal para antebrazo o una muñequera de reposo –a fin de evitar la pronosupinación–), la terapia con ondas de choque extracorpórea y la aplicación local de plasma rico en plaquetas.

Pronóstico

Por lo general es bueno y logra resolverse con tratamiento conservador. Los factores que hablan de un pronóstico poco favorable son actividades laborales que desencadenen el dolor, la afección del lado dominante, el inicio de síntomas con dolor intenso y el dolor de larga evolución.

La epicondilitis y la epitrocleitis se caracterizan por un dolor localizado sobre el epicóndilo o la epitróclea que puede irradiar hacia el antebrazo, desencadenado por movimientos repetitivos. Se conocen como codo de tenista y golfista, respectivamente.

RODILLA

LESIONES MENISCALES

Los meniscos son dos estructuras fibrocartilaginosas, en forma de cuña, situados entre el fémur y la tibia. Tienen forma de media luna y se diferencian porque el menisco lateral es más circular, y el medial es más amplio y móvil.

Los meniscos cumplen con las siguientes funciones: absorción de impacto, estabilidad rotacional y distribución del líquido sinovial de la rodilla. La circulación sanguínea de los meniscos es bastante deficiente, ya que sólo se encuentra vascularizada la porción periférica (alrededor de 20%) y el resto del menisco se nutre por difusión de líquido sinovial; esto tiene implicaciones en el tratamiento de las lesiones meniscales.

Epidemiología y etiología

Las lesiones meniscales constituyen la segunda lesión más común en la rodilla, con una incidencia reportada entre 12 y 14%, y una prevalencia de 61 casos por 100 000 habitantes. La incidencia hombre:mujer es de 2.5:1, y según la causa de la lesión la edad de aparición varía: cuando la causa es traumática aparece en las 2ª y 3ª décadas de la vida; cuando es degenerativa aparece en mayores de 60 años de edad.

En un metaanálisis de junio de 2013 Snoeker reportó que hay evidencia que demuestra que hombres mayores de 60 años de edad, sujetos a hacer hincadas, sentadillas o escaladas (actividades laborales), tienen más riesgo de presentar lesiones meniscales degenerativas; para las lesiones meniscales agudas, jugar futbol y rugby representa un factor de riesgo, así como esperar un tiempo mayor a 1 año entre una lesión del ligamento cruzado anterior y una reconstrucción, para lesiones de menisco medial.

Clasificación

Las roturas meniscales se clasifican de la siguiente manera (Figura 16.5.5):

- Longitudinales (asa de balde o cubeta)
- Horizontales
- Oblicuas
- Radiales
- Complejas
- Degenerativas

Las roturas longitudinales son las más frecuentes y se asocian con traumatismos por fuerzas de torsión en

Scanned by CamScanner

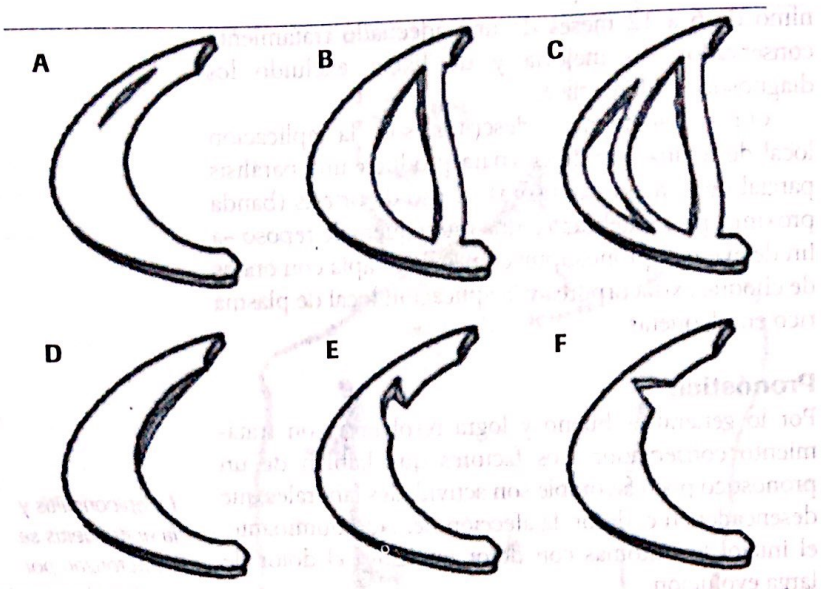

Figura 16.5.5 Tipos de lesiones meniscales. A, longitudinal; B y C, en asa de balde; D, horizontal; E, oblicua; F, radial.

meniscos antes sanos. Las roturas horizontales se presentan en pacientes ancianos y se deben a traumatismos repetitivos sobre los meniscos, a menudo asociados con una inestabilidad en la mecánica articular. Las oblicuas y radiales son lesiones que van del borde interno del menisco hacia la periferia, por lo general causadas por traumatismos axiales o de alto impacto. Éstas se presentan con mayor frecuencia en deportistas.

Cuadro clínico

Los pacientes que presentan rotura aguda meniscal refieren historia reciente de traumatismo en la rodilla, con mecanismo de varo o valgo forzado y rotación; dolor con la flexión extrema, limitación para el apoyo y los impactos, edema, y en ocasiones bloqueo articular. En los casos de lesiones degenerativas, el cuadro es más insidioso y los pacientes se quejan de dolor y edema intermitentes.

Diagnóstico

El diagnóstico debe sospecharse de forma inicial con el interrogatorio. Durante el examen físico es posible diagnosticar lesiones meniscales mediante pruebas específicas; las más importantes consisten en evaluar si hay dolor a la palpación de la línea articular de la tibia, y si hay crepitación al realizar rotación de la tibia sobre el fémur.

Aunque el estándar de oro para el diagnóstico de las lesiones meniscales es la visión directa con artroscopia, el estudio de imagen de elección es la resonancia magnética.

Aunque el estándar de oro para el diagnóstico es la visión directa con artroscopia, el estudio de imagen de elección es la resonancia magnética, la cual permite diagnosticar estas lesiones con una adecuada sensibilidad y especificidad.

Tratamiento

El tratamiento de las roturas meniscales es quirúrgico, ya sea con artrotomía (cirugía abierta) o artroscopia (cirugía de mínima invasión); hoy en día 90% de los procedimientos se realiza por artroscopia. Según la naturaleza de la afección, los procedimientos que se pueden realizar son menisectomía parcial, menisectomía subtotal o total y reparación de la rotura.

El tratamiento de las roturas meniscales es quirúrgico.

LESIONES LIGAMENTARIAS

La rodilla tiene cuatro ligamentos principales: ligamentos colaterales (medial y lateral) y ligamentos cruzados (anterior y posterior). Existen otros ligamentos menos conocidos en la estabilidad de las diferentes estructuras de la rodilla como son los ligamentos menisco-femorales, coronales y oblicuos, entre otros.

Ligamentos colaterales

Introducción y etiología

Los ligamentos colaterales medial y lateral le dan estabilidad a la rodilla en el plano coronal y restringen las desviaciones de la articulación en varo y valgo. Las lesiones de estas dos estructuras son comunes en la rodilla y el origen es, principalmente, traumático por estrés en valgo (colateral medial) y varo (colateral lateral); el colateral medial es el ligamento de la rodilla más lesionado con una relación 2:1 con respecto al lateral. El pico de incidencia ocurre entre los 20 y 35 años de edad, de forma similar en hombres y mujeres deportistas.

El ligamento colateral medial es el principal estabilizador estático del compartimiento medial de la rodilla. Tiene dos capas, una superficial y una profunda; la primera actúa como estabilizador cuando la rodilla está en extensión y la segunda cuando ésta se encuentra en flexión de más de 45°. Es un ligamento que corre desde el epicóndilo medial del fémur hacia la metáfisis proximal de la tibia 4 cm por debajo de la línea articular. Casi siempre se lesiona por un mecanismo de valgo forzado acompañado en ocasiones de mecanismo de torsión.

El ligamento colateral lateral o externo es una estructura cilíndrica que corre del epicóndilo lateral del fémur y se inserta en la superficie anterolateral de la metáfisis proximal de la tibia; las lesiones son poco comunes.

Clasificaciones, cuadro clínico y diagnóstico

Existen distintas clasificaciones para determinar el tipo de lesión:

- Grado 1: distensión de las fibras sin pérdida de la congruencia total del ligamento. El paciente se presenta con dolor, aumento de volumen y en ocasiones equimosis; en la exploración física presenta dolor o hipersensibilidad en la palpación de la región lesionada. Las maniobras de bostezos por lo regular son dolorosas pero no se aprecia inestabilidad. Se puede acompañar de otras lesiones
- Grado 2: rotura o distensión de gran parte de las fibras pero con integridad del trayecto general del ligamento. El cuadro clínico es similar a las lesiones de grado 1, aunque puede existir sensación de inestabilidad con el apoyo y los arcos de movimiento de la rodilla. En la exploración física se encuentran datos similares que en el grado 1, aunque el bostezo puede presentar evidencia de inestabilidad parcial que reduce por sí misma
- Grado 3: rotura o distensión completa de algunas o todas las fibras del ligamento; hay inestabilidad evidente con la marcha (sensación de subluxación), dolor intenso, inflamación y equimosis. En la exploración física el bostezo es positivo para inestabilidad y en ocasiones no es tan doloroso como el grado 2

El diagnóstico es clínico, y sólo en caso de sospechar lesiones de estructuras adyacentes o intraarticulares se indica una resonancia magnética.

Tratamiento

Para las lesiones del ligamento colateral medial, el tratamiento consiste en utilizar estabilizadores ya

Scanned by CamScanner

sean dinámicos (férula articulada) o estáticos (férula rígida), así como medidas antiinflamatorias. En raras ocasiones permanece inestable, sobre todo en las lesiones grado 3 para lo cual puede requerir procedimientos quirúrgicos. Para el ligamento colateral lateral el tratamiento consiste en inmovilización en las lesiones grado 1 y 2, y reconstrucción quirúrgica en las de grado 3.

Ligamentos cruzados

Ligamento cruzado anterior

El ligamento cruzado anterior discurre del surco intercondíleo femoral en la región posterior y lateral hacia la espina tibial en su porción anterior y medial; cuenta con dos fascículos (anteromedial y posterolateral). Además de estabilizar la rotación, estabiliza el movimiento de traslación anterior de la tibia sobre el fémur y previene el valgo forzado. Existe una afección llamada tríada terrible de O'Donoghue, en la que se lesionan el ligamento cruzado anterior, el ligamento colateral medial y el menisco (por lo general medial) (Figura 16.5.6).

Etiología

La rotura del ligamento cruzado anterior puede ocurrir cuando existen mecanismos traumáticos como la rotación externa forzada, el valgo forzado o la hiperextensión de la rodilla; por lo general se asocia con otras lesiones y sigue a un traumatismo de alta energía. Se presenta con mayor frecuencia entre la 3ª y 4ª décadas de la vida y en las personas que realizan actividad física de impacto o deportes de contacto.

Cuadro clínico

El cuadro clínico incluye dolor, con inflamación, efusión o derrame articular, equimosis, dificultad o incapacidad para la marcha y los arcos de movilidad.

Diagnóstico

En la exploración física se encuentran algunos signos característicos como signo de cajón anterior, signo de Lachman, o signo cambio de pivote (*pivot shift*). Se recomienda realizar las pruebas clínicas comparativas con el lado sano para evitar falsos positivos.

Tratamiento

El tratamiento conservador va encaminado al fortalecimiento del cuadríceps, para compensar la función del ligamento cruzado anterior. La cirugía está indicada en pacientes jóvenes, activos, deportistas y en aquellos individuos en que a pesar de la fisioterapia no se logra una adecuada compensación.

El tratamiento consiste en la reconstrucción quirúrgica del ligamento, en su mayoría por técnica artroscópica mediante injertos, por lo general tendinosos autólogos (ligamento rotuliano, tendones del semitendinoso y recto interno, fascia lata), o aloinjerto también tendinoso.

Pronóstico

En el pasado se creía que una persona deportista con rotura del ligamento cruzado anterior no podía regresar a sus actividades; hoy en día la cirugía de reconstrucción tiene tasas de éxito muy elevadas. El pronóstico de estos pacientes está determinado, en gran parte, por la presencia de otras lesiones intraarticulares.

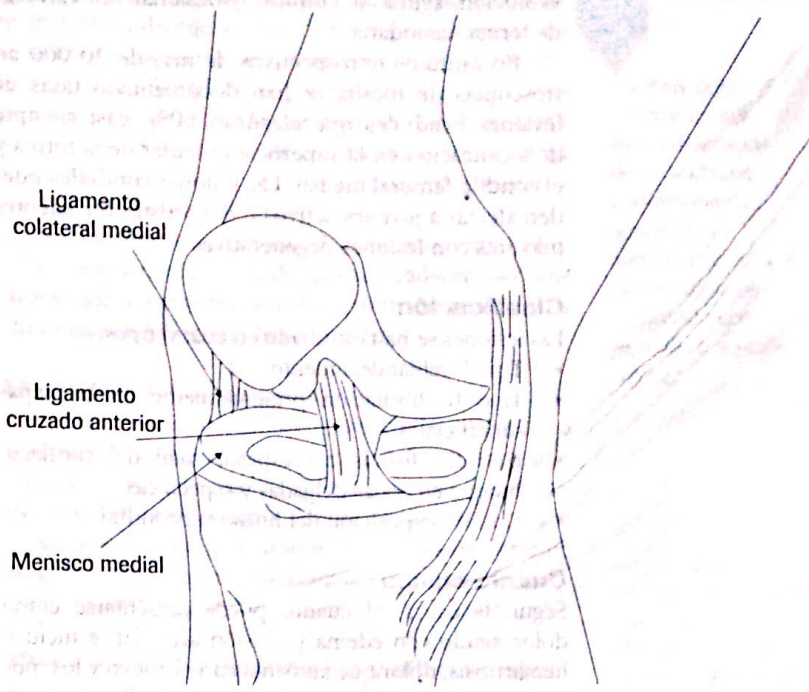

Figura 16.5.6 Tríada terrible: lesión del ligamento cruzado anterior, menisco medial y ligamento colateral medial.

Ligamento cruzado posterior

Introducción y etiología

Discurre desde el cóndilo femoral medial en su porción anterior y medial, hacia la meseta tibial en su región posterior y lateral. Su función es evitar la rotación excesiva de la tibia, la translación posterior y el varo forzado. Las roturas son muy raras, y por lo general se asocian con traumatismos de alta energía y luxaciones femorotibiales.

Cuadro clínico y diagnóstico

El cuadro clínico es similar a la lesión del ligamento cruzado anterior; puede haber dolor moderado, edema, efusión articular y sensación de inestabilidad. Al examen físico el signo de cajón posterior es positivo.

Tratamiento

El tratamiento debe ser quirúrgico en los casos en que el paciente presente subluxaciones frecuentes de la rodilla o en deportistas, y se realiza con injertos ya sea autólogos o aloinjertos.

LESIONES CONDRALES

El cartílago articular es la estructura encargada de absorber el impacto, mejorar el funcionamiento móvil, distribuir las cargas y mantener la homeostasis dentro de las articulaciones. Esta estructura está conformada principalmente por condrocitos (célula funcional) y matriz, que a su vez contiene agua, proteoglicanos y colágena (en su mayoría tipo II). Es una estructura avascular que se nutre de manera primaria del líquido sinovial por difusión.

Etiología y epidemiología

Las lesiones condrales en la rodilla puedes ser causadas por traumatismos directos, en los que se encontrará un defecto focal de cartílago, o por traumatismos indirectos que generan lesiones ligamentarias o meniscales de

Scanned by CamScanner

evolución aguda o crónica, y lesionan el cartílago de forma secundaria.

En estudios retrospectivos de más de 20 000 artroscopias de rodilla se han documentado tasas de lesiones condrales que alcanzan 60%, casi siempre de localización en la superficie articular de la rótula y el cóndilo femoral medial. Las lesiones condrales pueden afectar a jovénes activos o deportistas o pacientes mayores con lesiones degenerativas.

Clasificación

Las lesiones se han estudiado en cuatro tipos:

- Tipo I: reblandecimiento
- Tipo II: fibrilación principalmente de las capas superficiales
- Tipo III: fisuras del espesor total del cartílago, aunque en zonas delgadas y específicas
- Tipo IV: exposición del hueso subcondral

Cuadro clínico

Según la causa, el cuadro puede presentarse como dolor agudo con edema y efusión articular, e incluso hemartrosis; dolor que aumenta con el apoyo y los movimientos de flexión y extensión de la rodilla; y en caso de existir cuerpos libres (por fragmentos de menisco o cartílago) el paciente puede referir bloqueo articular. En el caso de los cuadros de lesiones condrales degenerativas, los pacientes pueden tener algunos de los signos o síntomas anteriores y rigidez articular.

Diagnóstico

La impresión diagnóstica es clínica, y está dada por un minucioso examen físico; existen algunas pruebas que permiten establecer si se presenta roce entre las superficies articulares y percibir si hay o no cartílago, como la prueba de cepillo. Sin embargo ninguna valoración es patognómica de lesión condral, por lo que es necesario tomar radiografías AP y lateral de rodilla como estudio inicial, ya sea en casos de origen agudo y traumático, en busca de fracturas ostecondrales o fragmentos libres; o en casos de origen crónico en donde se busca establecer el espacio articular y la presencia de osteofitos. Ante la sospecha de lesiones condrales y/u otras intraarticulares debe solicitarse una resonancia magnética de rodilla simple.

El síndrome compartimental agudo representa una urgencia en Ortopedia.

Tratamiento y pronóstico

Al ser una estructura avascular, la reparación y la cicatrización del cartílago se ven comprometidas por lo que no es posible lograr una regeneración; sin embargo existen técnicas descritas para el tratamiento de dichas lesiones como son desbridamiento de las lesiones, microfracturas o abrasión en zona lesionada, injerto autólogo osteocondral, injerto heterólogo, e injerto de condrocitos autólogos cultivados.

SÍNDROMES COMPARTIMENTALES

SÍNDROME COMPARTIMENTAL AGUDO

La presión necesaria para comprometer la circulación capilar es menor que la requerida para cerrar el flujo de los vasos mayores, por lo que la presencia de pulso distal al compromiso no descarta un síndrome compartimental.

Introducción y epidemiología

El síndrome compartimental agudo se define como el aumento de la presión dentro de los compartimentos musculares (cerrados) de una extremidad por arriba de la presión capilar que impide la circulación sanguínea, lo que se traduce en isquemia y representa una urgencia en Ortopedia. Este síndrome ocurre después de un traumatismo de alta energía, por lo regular asociado con una fractura.

Existen diferentes síndromes compartimentales agudos según el compartimento afectado en la mano, el antebrazo, el muslo, la pierna o el pie; también existe el síndrome compartimental abdominal, que no es tema de Ortopedia. Cada región tiene diferentes números de compartimentos que contiene a grupos musculares y fascias que deben conocerse de forma anatómica a detalle para poder liberarlos en caso de aumento de la presión intracompartimental.

Los pacientes menores de 35 años de edad son más propensos a cursar con un síndrome compartimental agudo, y tienen un mayor riesgo si son hombres, con fracturas de tibia o radio. En 75% de todos los casos de síndrome compartimental agudo hay huesos fracturados, y un mayor riesgo si las fracturas son conminutas. Por orden de presentación, según el hueso fracturado, están tibia y huesos del antebrazo, en adultos, y en niños las fracturas supracondíleas de húmero.

Etiología y fisiopatogenia

Aunque se conoce el antecedente de traumatismo y/o fractura como desencadenante de los procesos fisiopatológicos del síndrome compartimental agudo, también hay otras causas, que se presentan en el Cuadro 16.5.1.

El ciclo de eventos que conllevan a un síndrome compartimental agudo inicia cuando la presión dentro del compartimento supera la presión venosa que altera la presión de perfusión; esto resulta en isquemia e hipoxia tisular con acumulación de radicales libres y productos de depósito que generan dolor en la extremidad afectada, así como alteraciones en la sensibilidad por irritación de los nervios periféricos dentro del compartimento.

Cuadro clínico

Es importante que el médico a cargo del paciente tenga una alta sospecha clínica dado el contexto del paciente,

Cuadro 16.5.1 Causas de síndrome compartimental agudo

- Traumatismos de alta energía
- Fracturas
- Lesiones por aplastamiento
- Quemaduras y lesiones térmicas
- Trauma penetrante
- Trauma vascular
- Traumas menores en pacientes con diátesis hemorrágicas
- Picaduras de insectos o serpientes, envenenamiento
- Síndrome nefrótico
- Abuso de drogas, alcohol
- Rabdomiólisis
- Trombosis venosa profunda
- Vasculitis autoinmunitarias
- Iatrogénicas
  - Uso de pantalones antichoque (militares)
  - Uso de inmovilizaciones apretadas
  - Posición de litotomía
  - Uso de sistema de irrigación pulsátil
  - Complicación de infusión intravenosa, procedimientos endoscópicos

Scanned by CamScanner

la cinemática del trauma y la extremidad comprometida. Los signos y los síntomas aparecen de forma escalonada, y por lo regular en un par de horas la magnitud progresa y todos los signos estarán presentes.

Ante la sospecha de síndrome compartimental, el médico debe hacer valoraciones seriadas en busca de confirmar el diagnóstico. No hay un síntoma o signo patognomónico que diagnostique el síndrome. El paciente puede presentar dolor muy intenso y fuera de proporción en relación con la lesión sufrida, que no cede ante la administración de analgésicos y que se exacerba al extender los dedos de forma pasiva; también se presentan parestesias o hipoestesias, ausencia de pulso distal, paresias Y aumento de presión palpable.

Diagnóstico

El diagnóstico debe sospecharse con los primeros signos que aparecen en el paciente. El estándar de oro es la medición directa de la presión dentro del compartimento; cuando ésta es > 30 mm Hg es diagnóstica; sin embargo no se requiere de una manometría por aguja para hacer el diagnóstico en un paciente con todos los signos clínicos ni para llevar a cabo un tratamiento expedito y oportuno. Tampoco se requieren estudios de laboratorio de rutina; sin embargo cuando son solicitados, la creatincinasa y la mioglubinuria pueden elevarse.

Tratamiento

Una vez hecho el diagnóstico se debe actuar con rapidez y realizar fasciotomías descompresivas para liberar la presión intracompartimental de emergencia. El objetivo de cortar las fascias es restablecer la perfusión normal de la extremidad en un tiempo menor de 6 h.

Pronóstico

Si no se sospecha el cuadro a tiempo (ventana de 6 h) o no se trata un síndrome compartimental agudo las secuelas y consecuencias son graves. El paciente puede desarrollar una contractura de Volkmann, déficits sensitivos y motores, necrosis, rabdomiólisis, necesidad de amputación de una extremidad, falla renal e incluso la muerte.

SÍNDROME COMPARTIMENTAL CRÓNICO

Introducción y epidemiología

El síndrome compartimental crónico se define como un aumento de la presión intracompartimental reversible que ocurre durante el ejercicio; es más frecuente que el síndrome agudo con un grado menor de severidad y se suele presentar en el compartimiento anterior o lateral de la pierna al realizar ejercicio por periodos prolongados de tiempo. También se ha descrito en el antebrazo. Este síndrome recibe otros nombres: dolor tibial anterior, síndrome compartimental recurrente o idiopático.

La incidencia reportada se encuentra entre 14 y 27% y alrededor de 70% de quienes padecen este síndrome son corredores, sin distinction de género. Los síntomas son bilaterales hasta en 95%.

El primer signo y el más común en la instauración de un síndrome compartimental agudo es la aparición de dolor intenso fuera de proporción con respecto a la lesión sufrida.

Etiología y fisiopatogenia

La causa exacta se desconoce, pero se cree que se debe a fenómenos multifactoriales en los que se asocian: engrosamiento de las fascias, hipertrofia muscular, disminución del retorno venoso y microtraumas a repetición. También se describen factores de entrenamiento y estiramiento inadecuado como predisponentes al síndrome.

Cuadro clínico, diagnóstico y diferenciales

El cuadro clínico característico del síndrome compartimental crónico es dolor difuso en el compartimento afectado o limitación para la actividad que aparece con el ejercicio y que desaparece de inmediato al suspender la actividad que desencadenó los síntomas. Junto con el dolor pueden aparecer parestesias bilaterales.

Al examen puede encontrarse hipertrofia muscular y tensión a la palpación, con perfusión distal íntegra. Al igual que en el síndrome agudo, el dolor aumenta con la extensión pasiva.

El diagnóstico es clínico y deben descartarse las siguientes entidades: desgarros musculares, lesiones tendinosas, periostitis tibial, fracturas por estrés, atrapamientos nerviosos, entre otros. El estándar de oro se hace mediante la medición intracompartimental, la cual casi nunca es necesaria.

Tratamiento

El tratamiento va encaminado a disminuir el dolor y los fenómenos inflamatorios, evitando el ejercicio vigoroso por 6 a 8 semanas y más adelante realizar un entrenamiento dirigido. Las fasciotomías sólo están indicadas si el tratamiento conservador no es suficiente.

Scanned by CamScanner